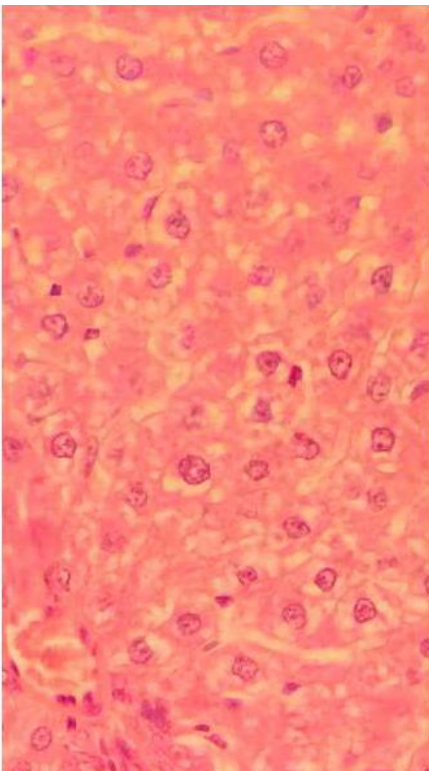
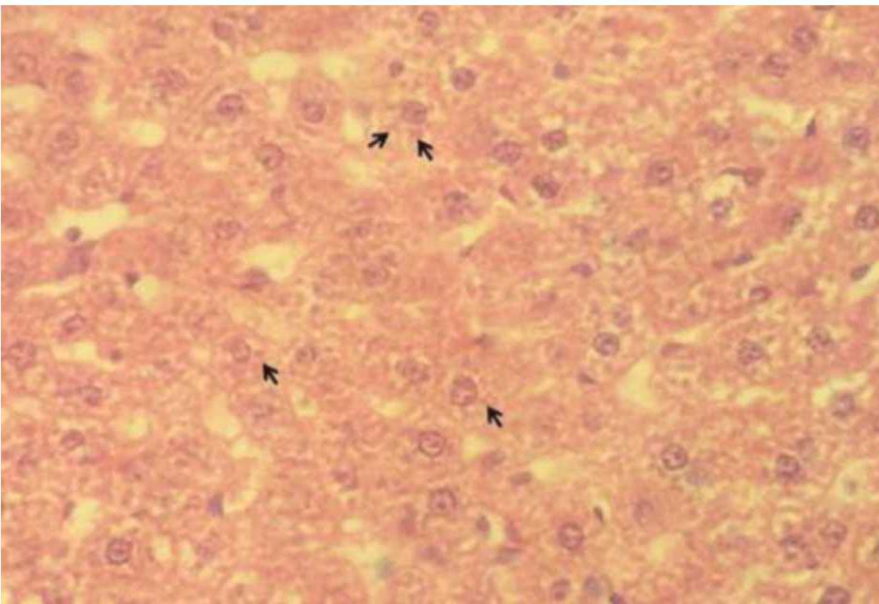


DEGENERAÇÃO HIALINA - Hepática

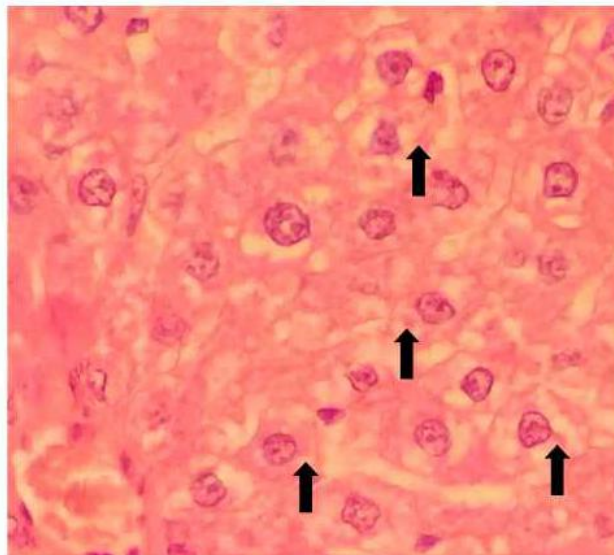
Lâmina G003

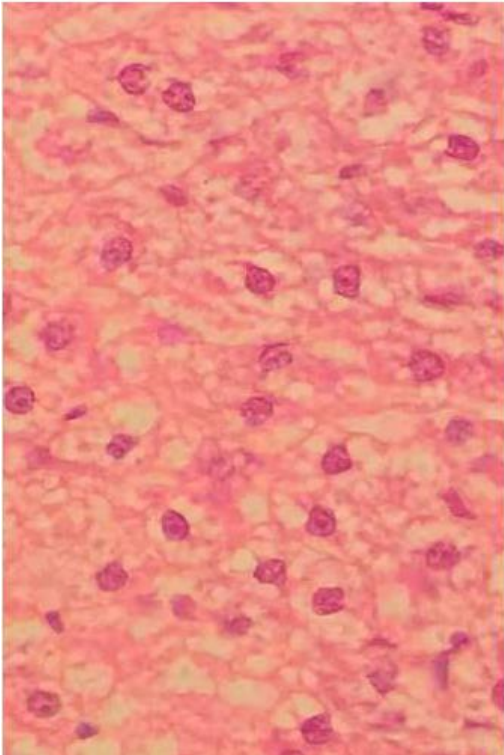
Corte histopatológico de tecido hepático, e no maior aumento observa-se a presença de hepatócitos com grânulos protéicos, intracitoplasmáticos, eosinofílicos. Estes grânulos se encontram no espaço perinuclear.

Degeneração Hialina Hepática (setas)



Degeneração Hialina Hepática (setas)





Degeneração Hialina Hepática (setas)

