

# Terapia com anti-TNF na amiloidose renal em artrite reumatoide refratária: uma nova perspectiva terapêutica

Christiane Aguiar Nobre<sup>1</sup>, Maria Roseli Monteiro Callado<sup>2</sup>, Carlos Ewerton Maia Rodrigues<sup>3</sup>, Dalgimar Beserra de Menezes<sup>4</sup>, Walber Pinto Vieira<sup>5</sup>

## RESUMO

As amiloidoses são um grupo heterogêneo de doenças caracterizadas pelo depósito extracelular de uma substância amiloide composta por agregados de proteínas mal acopladas que se depositam longe do sítio de síntese, causando disfunção do órgão-alvo e doença clínica. A forma sistêmica mais comum é a amiloidose A (AA) secundária às infecções e às inflamações crônicas, sendo a artrite reumatoide (AR) a causa mais frequente. O tratamento da amiloidose AA consiste no controle ou na resolução da doença de base. O objetivo do presente estudo é relatar um caso de amiloidose renal secundária em paciente com AR refratária de longa duração que apresentou melhora clínica sustentada após o uso de anti-TNF $\alpha$  (etanercepte).

**Palavras-chave:** Amiloidose renal, artrite reumatoide, anti-TNF $\alpha$ , etanercepte.

## INTRODUÇÃO

A amiloidose constitui um grupo heterogêneo de doenças, de ocorrência rara, caracterizado pelo depósito extracelular da proteína amiloide, causando disfunção de órgão-alvo e doença clínica.<sup>1</sup> Apresenta-se com ampla variedade de sinais e sintomas, dependendo dos órgãos acometidos. São mais comumente evidenciadas a proteinúria nefrótica, a hepatoesplenomegalia, a insuficiência cardíaca congestiva, a síndrome do túnel do carpo e a macroglossia.<sup>2</sup> As abreviaturas que designam os tipos de amiloidose com acometimento sistêmico são AL (imunoglobulina de cadeia leve – primária), AA (reativa – secundária) e A $\beta$ 2M ( $\beta$ 2 microglobulina, associada à diálise). Cerca de 95% das amiloidoses são do tipo AL ou AA.<sup>3</sup> A forma sistêmica mais comum é a amiloidose AA secundária à inflamação crônica.<sup>1</sup> Trata-se de uma importante e incomum complicação

da artrite reumatoide (AR) causada por depósitos amiloides derivados das proteínas de fase aguda. Esse processo resulta em disfunção e falência do órgão acometido, implicando um pior prognóstico.<sup>4</sup> Seu diagnóstico é firmado pelo histopatológico com coloração positiva dos depósitos amiloides ao vermelho congo.<sup>5</sup> Até agora, a abordagem terapêutica tem apresentado resultados pobres, com exceção do tratamento alquilante para casos da forma primária, que apresenta na alta toxicidade seu fator limitante. O uso de anti-TNF é uma alternativa nos casos secundários, por apresentar possibilidade de controle da atividade inflamatória.<sup>6,7</sup> A *Revista Brasileira de Reumatologia* publicou três casos de amiloidose nos últimos dez anos, dois da forma primária<sup>3,8</sup> e um secundário à hemodiálise.<sup>9</sup> Este trabalho tem o objetivo de ilustrar a amiloidose renal secundária como uma rara complicação da AR, além de discutir o uso do anti-TNF $\alpha$  (etanercepte) como uma nova perspectiva terapêutica.

Recebido em 16/12/2008. Aprovado, após revisão, em 18/09/2009. Declaramos a inexistência de conflito de interesse.

Serviço de Reumatologia do Hospital Geral de Fortaleza (CE)

1. Médica-residente do Serviço de Reumatologia do Hospital Geral de Fortaleza (HGF).

2. Doutora em Ciências pela Faculdade de Medicina da USP, São Paulo-SP e Professora Colaboradora da Faculdade de Medicina da Universidade Estadual do Ceará (UECe).

3. Médico-residente do Serviço de Reumatologia do HGF.

4. Chefe do Serviço de Patologia do HGF e Livre-docente em Anatomia Patológica pela UECe.

5. Chefe do Serviço de Reumatologia do HGF e Professor Colaborador da Faculdade de Medicina da UECe.

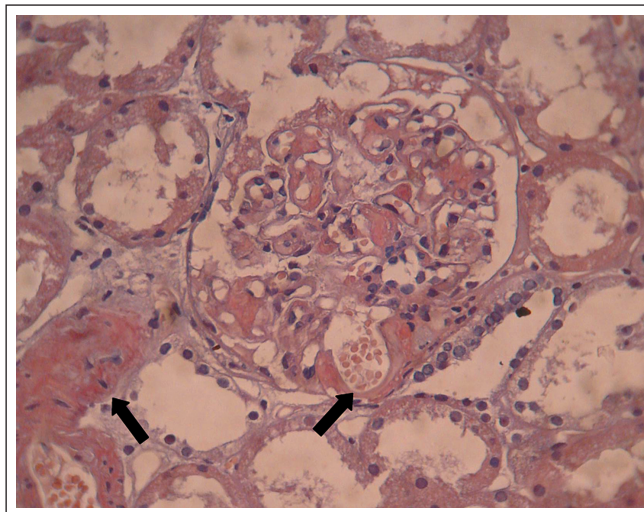
Endereço para correspondência: Christiane Aguiar Nobre. Rua Ildefonso Albano, 2021, Apartamento 203, Joaquim Távora – Fortaleza – CE, CEP: 60115-000. Tel.: 55-11-3103-3159. E-mail: chrisan.0805@gmail.com

## RELATO DE CASO

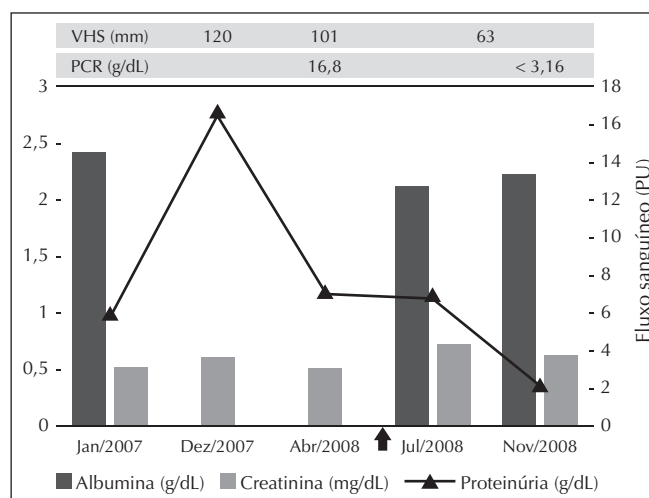
Paciente do gênero feminino, 66 anos, com diagnóstico de AR soropositiva há 24 anos, segundo os critérios do *American College of Rheumatology*. Apresentou evolução agressiva e refratária aos tratamentos já utilizados para a doença de base. Fez uso dos anti-inflamatórios não hormonais, corticosteroides, difosfato de cloroquina, metotrexato, azatioprina e leflunomida, permanecendo com intensa sinovite em punhos, metacarpofalangianas e interfalangianas proximais com atrofia dos músculos interósseos, bloqueio funcional dos punhos, desvio ulnar e nódulos reumatóides nos membros superiores. Três meses antes da admissão, passou a apresentar edema gravitacional e ascendente em membros inferiores até a região de genitália, além de discreto edema facial. Os níveis pressóricos eram normais. Os exames complementares evidenciaram função renal preservada, dislipidemia, hipoalbuminemia, proteinúria de 24 horas com 5.833 mg/dL e ultrassonografia de vias urinárias dentro dos limites da normalidade. A biópsia renal foi positiva para amiloidose pela coloração vermelho-congo (Figura 1). Após um ano do diagnóstico de amiloidose renal e esquema terapêutico com azatioprina 100 mg/dia, leflunomida 20 mg/dia e prednisona 10 mg/dia, a paciente exibia um *clearance* de creatinina de 112,72 mL/min, porém com aumento da proteinúria de 24 horas para 16.567 mg/dL e persistência do quadro articular; o esquema terapêutico foi mantido por mais cinco meses, enquanto a paciente retornava com os exames complementares obrigatórios para o início da terapia anti-TNF. Nesse intervalo, houve manutenção da atividade inflamatória articular, provas inflamatórias alteradas (PCR e VHS elevados) e diminuição da proteinúria de 16,6 para 7,04 g/dL. Devido à permanência da proteinúria em nível nefrótico após 17 meses do mesmo tratamento (Figura 2), buscou-se uma nova opção terapêutica com um agente biológico. Após seis meses do início do etanercepte, ocorreu melhora expressiva da artrite, com redução do DAS 28 de 8,06 para 4,53, manutenção da função renal com redução da proteinúria para 2,08 g/dL, estando demonstrado controle da progressão da doença renal com o uso de etanercepte 50 mg por via subcutânea, semanalmente.

## DISCUSSÃO

A amiloidose AA (amilóide A), vista pela imuno-histoquímica, é uma complicação incomum das doenças inflamatórias crônicas, incluindo malignidades, doenças infecciosas e condições reumáticas. Estas respondem por mais ou menos dois terços dos casos, sendo a AR a principal doença (75%). A incidência de amiloidose AA em 15 anos de AR gira em torno de 10%.



**Figura 1**  
Corte histológico glomerular evidenciando depósitos amiloides (setas). Coloração Vermelho-Congo. Aumento de 400x.



**Figura 2**  
Evolução dos exames laboratoriais no período de janeiro/2007 a novembro/2008.

↑ 1ª dose de Etanercepte (02/06/2008); VHS: velocidade de hemossedimentação; mm: milímetro; PCR: proteína C reativa; g: grama; dL: decilitro; mg: miligrama.

Seu desenvolvimento está relacionado a tratamento inadequado à doença agressiva e de longa duração, que, muitas vezes, evolui para insuficiência renal, proteinúria nefrótica ou ambos.<sup>1</sup> Aresté *et al.*,<sup>10</sup> em um estudo realizado com 29 pacientes com AR e amiloidose AA, encontraram sobrevivência de  $42 \pm 8$  meses e mortalidade de 38% (11 pacientes), reafirmando essa complicação como grave e de prognóstico desolador. Uma vez estabelecida a suspeita clínica, deve-se confirmar o diagnóstico com biópsia retal ou do coxim adiposo ou, quando possível, realiza-se o exame histopatológico do

órgão acometido. A avaliação da gordura abdominal subcutânea mostra-se uma boa alternativa diagnóstica, por ser um procedimento pouco invasivo, porém perde em sensibilidade (60%-70%) para o exame histopatológico do órgão afetado com coloração vermelho-congo (90%), técnica mais sensível para os casos de alta suspeição.<sup>1</sup> Essa técnica foi introduzida por Bennhold, em 1922. A substância amiloide caracteriza-se por uma coloração vermelho-alaranjada quando avaliada à luz normal, mas o diagnóstico é confirmado pela birrefringência de coloração esverdeada observada ao microscópio com luz polarizada.<sup>11</sup> No caso descrito, a biópsia renal confirmou a amiloidose por coloração vermelho-congo, não sendo realizada imuno-histoquímica para definir o subtipo. Entretanto, pela história e evolução, aventamos a hipótese de ser uma amiloidose subtipo AA. Na amiloidose secundária, o uso de agentes citotóxicos e imunossupressores tem demonstrado melhora da sobrevida e da manutenção da função renal em pequenos estudos não controlados.<sup>12</sup> Alguns estudos apontam o eprodisato, pertencente a uma classe de compostos que inibem a polimerização das fibrilas amiloides e sua deposição nos tecidos, como uma alternativa viável no tratamento da amiloidose AA renal, o qual demonstra retardo no declínio da função renal, apesar de não ter efeito significativo sobre a progressão da doença.<sup>13</sup> No presente caso, a paciente não

obteve melhora clínica com as medicações utilizadas, e a proteinúria continuou em níveis elevados, sendo iniciado um anti-TNF $\alpha$  com o objetivo de controlar a progressão da AR e da amiloidose renal. Diante da melhora concomitante do quadro articular, das provas de atividade inflamatórias e dos níveis de proteinúria após a introdução do etanercepte, é atribuída a estabilização do quadro renal e articular ao tratamento em curso. Séries de casos têm descrito a eficácia do anti-TNF $\alpha$  em pacientes com amiloidose AA secundária à doença reumática, pela possibilidade de induzir uma rápida e sustentada remissão clínica da AR.<sup>1,6</sup> A melhora parece estar relacionada com a inibição da produção de amiloide AA pelo fígado, induzida pelo TNF e, conseqüentemente, com sua deposição.<sup>1</sup> Nesse sentido, os agentes biológicos são uma alternativa para o controle da amiloidose secundária à AR.<sup>6,7</sup> Gottenberg *et al.*<sup>14</sup> e Elkayam *et al.*<sup>15</sup> indicaram redução da proteinúria e estabilização da função renal em pacientes com AR e espondiloartrites em uso de anti-TNF $\alpha$ . Ensaios clínicos são necessários para estabelecer o impacto desse tratamento na amiloidose secundária, avaliando sua segurança e eficácia.<sup>6</sup> Em resumo, a presença de amiloidose, como uma complicação secundária da AR, produz significativa morbidade e mortalidade, apontando para o uso do anti-TNF $\alpha$  como uma alternativa terapêutica promissora no controle da progressão da doença reumática e renal.